1898 Lane Medical Library

Ueber Sanoform

und seine

therapeutische Verwendung.

Inaugural-Dissertation

zur

Erlangung der Doctorwürde

bei der

hohen medicinischen Facultät

der

Rheinischen Friedrich-Wilhelms-Universität zu Bonn

vorgelegt

im Januar 1898

von

Siegfried Goldschmidt

aus Hamm i. W.

BONN.
Buchdruckerei von A. Henry.
1898.

Meinen lieben Eltern.

Digitized by the Internet Archive
in 2026

https://archive.org/details/IA40152003_0211

Mit der Einführung der Antiseptik, aus der sich bald auch die Aseptik entwickelte, auf gleicher Basis fussend, nämlich der Idee oder dem Bestreben, Wunden resp. Ulcera keimfrei zu machen, zu erhalten oder keimfreie Wunden zu setzen, beginnt ein neues Zeitalter in der Geschichte der Wundbehandlung und Chirurgie. „Jahrtausende alte Rätsel sind gelöst oder doch der sichern Lösung nahegebracht, die Wünsche unserer Väter über alles Hoffen und Erwarten erfüllt, aber auch unser ganzes Thun und Denken ist von Grund aus umgestaltet worden.“ So konnte begeisterungsvoll ein Mann wie Volkmann sagen. Die Bahnen waren von jetzt ab vorgezeichnet, auf denen die Wundbehandlung zur Vollkommenheit vorschreiten sollte, wofern nur die Forschung und Technik die geeigneten Antiseptica an die Hand gab.

Lange Zeit herrschte die Karbolsäure als souveränes keimvernichtendes Mittel in der Heilkunde vor. Doch lehrten im Laufe der Jahre zahlreiche trübe Erfahrungen infolge der Giftigkeit des Mittels, wie weit man noch von dem Ideal der antiseptischen Wundbehandlung mangels eines allen Anforderungen genügenden Antisepticums entfernt sei: eines Mittels, das bei stärkster antiseptischer Kraft lokal das Gewebe nicht angreift noch den Organismus im ganzen, sei es subjektiv oder objektiv, nachteilig beeinflusst; also ungiftig und reizlos ist, weder schmerzerregend wirkt noch unangenehme

Empfindungen, wie solche des Geruchs od. Geschmacks, veranlasst.

So ist man denn rastlos thätig gewesen in der Erfindung und Darstellung möglichst einwandfreier Antiseptica, sodass die letzten Jahre eine Flut von neuen antiseptischen Wundmitteln produciert haben.

Unter allen diesen Körpern nimmt neben Sublimat das Jodoform eine der hervorragendsten Stellen ein. Es erfreut sich grosser Beliebtheit und Verbreitung, obwohl ihm Eigenschaften anhaften, die das Mittel trotz ausgezeichneter Wirkung nicht selten recht unangenehm oder gar unbrauchbar machen. So ist Jodoform giftig, wenn auch verhältnissmässig nicht häufig Jodoform-Intoxicationen berichtet sind. Ferner wird es durch seinen penetranten Geruch manchem Patienten und seiner Umgebung lästig oder lenkt oft in unerwünschter Weise die Aufmerksamkeit auf sein Leiden. Weiterhin ist die Idiosynkrasie mancher Personen gegen das Mittel bekannt, das dann Anlass zu lästigen Exanthemen bei Aerzten wie Patienten werden kann und dadurch nicht selten Heranziehung anderer Mittel nötig macht. Weitere nachteilige Eigenschaften sind: Zersetzlichkeit bei Gegenwart von Licht sowie beim Erhitzen auf verhältnissmässig geringe Temperatur, indem es dabei gerade sein wirksames Agens, das Jod, verliert, darum auch nicht desinficierbar ist.

Da diese Eigenschaften den Gebrauch des als Antisepticum so vorzüglichen Jodoforms doch nicht unwesentlich beeinträchigten, so ist man bemüht gewesen, andere Jodverbindungen als Ersatzmittel für Jodoform darzustellen, welche frei sind von den Nachteilen des Jodoforms.

Ein solcher Körper ist das Sanoform, das, im Jahre 1895 von Gallinek und Courant dargestellt, ver-

schiedentlich zur Verwendung an Stelle des Jodoforms gekommen ist, und zwar lauten die Berichte darüber fast durchgehends günstig, sodass ich es auf Veranlassung des Herrn Dr. Max Joseph in Berlin unternommen habe, das Mittel an geeigneten Fällen aus dem mir freundlichst zur Verfügung gestellten Krankenmaterial in der dermatologischen Poliklinik des genannten Herrn, sowie an mehreren mir von dem Leiter der chirurgischen Abteilung von Dr. Neumann's Kinderpoliklinik in Berlin, Herrn Dr. Maass, in liebenswürdiger Weise überlassenen Fällen auf seine therapeutische Brauchbarkeit und Wirksamkeit zu prüfen.

Sanoform ist der Dijodsalicylsäuremethylester; seine chemische Constitution entspricht der Formel

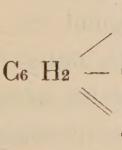

Es wird dargestellt, indem man Jod auf Gaultheriaöl, den Methylester der Salicylsäure, einwirken lässt, wobei 2 Atome Jod an die Stelle von 2 Atomen Wasserstoff im Kohlenwasserstoffkern $C_6H_4=$ treten. Wir haben es also mit einem zweifachjodierten Gaultherialöl zu thun.

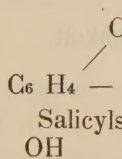

Salicylsäure;

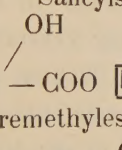

Salicylsäuremethylester (Gaultheriaöl);

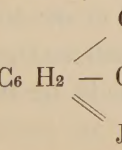

Dijodsalicylsäuremethylester (Sanoform).

Das Präparat ist von Langgaard des genaueren geprüft worden (vergl. Therapeut. Monatshefte, Sept. 1896, S. 506 und 507).

Sanoform stellt einen aus farblosen feinen Nadeln bestehenden Körper dar, ist völlig geruch- und geschmacklos und wird beim Aufbewahren durch den Einfluss des Lichtes nicht zersetzt. Im fein verriebenen Zustande stellt es ein weisses, nach Art des Weizenmehls adhaerentes Pulver dar; es ist nicht hygroskopisch und ohne Wassergehalt. Sein Jodgehalt beträgt 62,7 Procent. (Jodoform 96,7 pCt. [Binz]).

Bei einer Temperatur von 110° C. schmilzt das Sanoform, es verträgt jedoch noch grössere Hitze, bis zu 200° C., ohne Zersetzung zu erleiden. Erst jenseits dieser Temperatur beginnt es sich allmählich zu färben, um bei etwa 300° C. unter Aufsteigen violetter Joddämpfe zu sieden und dabei völlig zersetzt zu werden. Es verflüchtigt sich schliesslich total, ohne einen Rückstand zu hinterlassen, eine unter Umständen nützliche und willkommene Eigenschaft des Präparates. Auch starke Salpetersäure und conc. Schwefelsäure zersetzen Sanoform unter Abspaltung von freiem Jod.

Löslichkeit.

Sanoform ist leicht in heissem Alkohol und zwar in ca. 10 Teilen löslich, schwer in kaltem, in ca. 200 Teilen. Aus ersterer Lösung krystallisiert es beim Erkalten in Form von feinen, langen, glänzenden Nadeln reichlich aus. Auch in Eisessig und Amylalkohol löst es sich in der Hitze reichlich, in der Kälte schwer, sodass Alkohol, Eisessig und Amylalkohol gute Krystallisationsmittel für Sanoform sind, die in der Wärme sehr viel auf-

nehmen, kalt nur wenig in Lösung halten. — Sehr leicht löslich ist es ferner in Aether und Chloroform, schon in der Kälte, sowie in Schwefelkohlenstoff und Benzol leicht in der Wärme, schwer in der Kälte, wie überhaupt in den meisten der gewöhnlichen organischen Lösungsmittel. Auch in fetten Oelen, z. B. in Cacaobutter und in Vaselin löst es sich beim Erwärmen gut, sehr schwer dagegen in Wasser und Glycerin.

Reaction.

Das Präparat ist erkennbar, indem man seine Bestandteile Jod und Salicylsäure nachweist. Eine eigene Reaction ist bis jetzt nicht bekannt.

1. Aufsteigen violetter Joddämpfe beim Erhitzen (Jodreaction).

2. Die alkoholische Lösung wird, selbst bei sehr grosser Verdünnung durch Eisenchlorid violett gefärbt (Salicylsäurereaction).

Salze.

Da das Sanoform eine freie Hydroxylgruppe im Molekül enthält, so vermag es mit Alkalien Salze zu bilden, die zwar auch noch schwer, aber doch immerhin leichter löslich sind, als das Sanoform selbst; z. B.

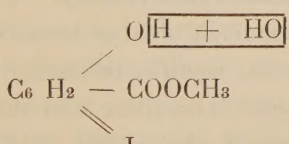

$$= C_6H_2.J_2.COOCH_3.ONa + H_2O$$

Erhitzt man Sanoform mit kaustischen Alkalien, z. B. Natronlauge, so wird das Sanoform (da es einen Ester darstellt) verseift, d. h. es wird so zerlegt, dass unter Wasserabspaltung die in dem Körper enthaltene Säure (Dijodsalicylsäure) an das Alkali gebunden und

das Alkohol- (Methylalkohol-) radikal als Alkohol in Freiheit gesetzt wird, während an dessen Stelle das Alkalimetall tritt. Oder mit anderen Worten, es wird die Methylgruppe abgespalten und beim Erkalten der Lösung scheidet sich das schwer lösliche Natriumsalz der Dijodsalicylsäure (in langen, glatten, nadelförmigen Krystallen) aus.

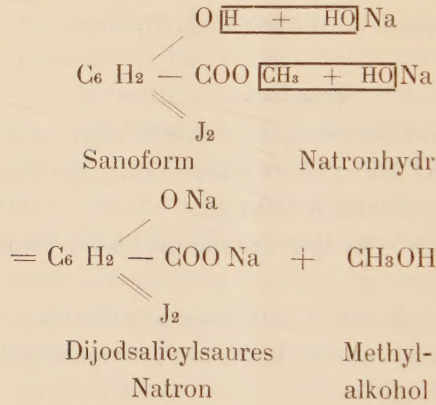

Speciell Pharmakologisches über Sanoform.

Bei der Darstellung des Sanoforms ist man, wie bereits angedeutet, von zwei an sich energisch wirksamen Körpern ausgegangen, dem Jod und dem Gaultheriaöl (Salicylsäuremethylester).

Die Wirksamkeit des ersteren ist hinreichend bekannt. Ueber das Gaultheriaöl schreiben unter anderm Nothnagel und Rossbach in ihrem Handbuch der Arzneimittellehre (7. Aufl. 1894, S. 515):

„Oleum Gaultheriae . . . . wird durch die Nieren schnell wieder ausgeschieden und ist ein starkes Antisepticum, stärker als die Salicylsäure . . . .

Es wirkt in . . . . so vorzüglich gegen den acuten Gelenkrheumatismus, wie das salicylsaure Natron, ruft aber nicht wie dieses, gastrische Störungen hervor.“

So konnte man denn wohl an die Vereinigung der beiden Stoffe zu einem Wundantisepticum bezüglich seiner energischen Wirksamkeit günstige Erwartungen knüpfen; jedoch darüber später.

Wodurch das Sanoform antiseptisch wirksam wird, ist zwar experimentell noch nicht mit Sicherheit festgestellt worden, doch liegt es nahe, vor allem das (zumal in statu nascendi stark antiseptische) Jod analog dem Jodoform als wirksames Agens in dem Mittel anzusprechen; ist es doch darin in einer Menge von 62,7 pCt. enthalten.

Und zwar hätte man sich den Vorgang etwa folgendermassen vorzustellen. Das Sanoform wird durch das alkalisch reagierende Wundsekret verseift, es entsteht dijodsalicylsaures Alkali. Durch den Einfluss des lebenden Protoplasmas wird daraus Jod freigemacht und kann im Augenblick des Freiwerdens seine antiseptische Wirkung entfalten. Ob auch die Salicylsäure wirksam ist, bleibt ebenfalls durch das Experiment noch festzustellen; doch ist es als wahrscheinlich anzunehmen.

Das Freiwerden des Jod geht jedenfalls nur langsam vor sich, da dasselbe sehr fest (im Kern) gebunden ist. Eine unmittelbare und zu starke Abspaltung von Jod, wie sie beim Jodoform leicht möglich ist, kann deswegen beim Sanoform nicht erfolgen; erst durch den Contact mit dem lebenden Gewebe wird das Jod allmählich aus seiner festen Verbindung losgelöst.

Nicht unerwähnt möchte ich jedoch lassen, dass Langgaard beim Sanoform die Abspaltung von Jod durch die Zellthätigkeit für unwahrscheinlich hält und diese Ansicht durch Hinweis auf die feste Bindung des Jods in dem Sanoform und durch Tierversuch zu begründen sucht. Er sagt: „Injiciert man einem Kaninchen 1 gr Sanoform in feiner Emulsion unter die Haut, so gelingt

es nicht, im Urin Jodkali nachzuweisen, was der Fall sein müsste, wenn eine Abspaltung von Jod stattgefunden hätte.“ Erst nach dem Veraschen des Urins konnte er Jod nachweisen und schliesst daraus, dass dieses in einer organischen Verbindung durch den Urin ausgeschieden werde; doch sei es noch nicht festgestellt, ob diese organische Verbindung Sanoform selbst oder ein Produkt der Verseifung des Körpers sei.

Die Resorption erfolgt sehr langsam. Zwar lassen sich bereits in dem innerhalb 24 Stunden nach der Injection gelassenen Urin geringe Mengen Jod nachweisen, die Ausscheidung ist jedoch erst nach ungefähr 14 Tagen beendet. Ihren Höhepunkt erreicht die Ausscheidung etwa vom 3. bis 4. Tage an und nimmt dann allmählich ab.

In der langsamen Jodabspaltung und Resorbierbarkeit liegt vielleicht ein Hauptgrund für die Ungiftigkeit des Mittels, die Langgaard experimentell festgestellt hat.

Das Sanoform ist frei von färbender Wirkung, die eine lästige Zugabe mancher neuerer ähnlicher Präparate (Nosophen, Loretin etc.) ist.

Das Mittel kommt in mehrfacher Form zur Anwendung: als Pulver in Substanz, wie jedes andere antiseptische Streupulver; als 10 pCtige Salbe, deren Darstellung durch Löslichkeit des Sanoforms in Vaseline etc. ermöglichst ist. Sie hat die Zusammensetzung:

Sanoform . . 10,0
Vaselin. flav.
Lanolin. aa . . 45,0

Sodann wird eine 10 pCtige Gaze hergestellt.

E. Schlesinger in Berlin unterzog die Sanoformgaze einer Untersuchung auf ihre Sterilisierbarkeit (vgl. Therapt.

Monatshefte, Sept. 1896, S. 507), eine Eigenschaft, die der Jodoformgaze gänzlich mangelt, und kam zu positivem Resultat.

Die Gaze ist wie das Sanoform selbst weiss.

Endlich lässt die leichte Löslichkeit des Mittels in Aether und Chloroform seine Verwendung als Sanoformcollodium und Sanoformtraumaticin zu.

Therapeutische Verwendung und Wirksamkeit des Sanoforms.

Was nun die therapeutische Verwendung und Wirksamkeit des Sanoforms betrifft, so liegen darüber von mehreren Seiten veröffentlichte Berichte vor.

So erschien 1896 eine Arbeit von Arnheim: „Sanoform, ein neues Ersatzmittel für Jodoform" (Allg. medic. Central-Zeitung, 1896, Nr. 37). Das Mittel wurde von Arnheim in 72 Fällen an Stelle des Jodoforms angewandt; und zwar betrafen die Fälle Ulcera mollia und dura, Bubonen, Phimose, Nachbehandlung nach Eröffnung von Abscessen, Panaritien, und Aehnliches. Von ophthalmologischer Seite liegen 2 Berichte vor [1]) u. [4]) von Radziejewski und Jakobson. Die beiden Autoren wandten mit angeblich bestem Erfolge das Sanoform an bei verschiedenartigen Ulcerations- und entzündlichen Prozessen, sowie nach Operationen am Auge zur Nachbehandlung. Ferner fand das Mittel Verwendung in der Zahnheilkunde, Gynaekologie etc. [2]), [3]), [5]).

Den Berichten ist fast nur Günstiges über das Mittel zu entnehmen. Es wird im allgemeinen angegeben, dass das Sanoform mindestens dem Jodoform an Heilwirkung gleichkomme, dabei aber frei sei von dessen unangenehmen Eigenschaften, daher den Vorzug verdiene.

Die von mir angestellten Heilversuche mit dem

Mittel können im ganzen das angegebene Urteil über die Wirkung des Sanoforms bestätigen.

Während ein Teil meiner Fälle mehr dem Gebiete der Dermatologie angehört, waren die andern mehr chirurgischer Art. Die Mehrzahl der Fälle betrifft ulceröse Prozesse: Ulcera dura und mollia, Ulcera cruris, Ulcera syphilitica des tertiären Stadiums. In anderen handelt es sich um Brandwunden der Haut und specielle Hauterkrankungen, zumal Eczem. Diesen Fällen stehen solche gegenüber, bei denen es sich um Nachbehandlung nach chirurgischen Eingriffen oder Traumen handelte: eröffnete Abscesse und incidierte vereiterte Lymphdrüsen, Fisteln, operierte osteomyelitische Prozesse, reine und inficierte Wunden u. a.

Die Fälle der letzteren Reihe wurden nach den Regeln der Chirurgie mit der 10 pCtigen Sanoformgaze behandelt. Für die ulcerösen Prozesse und die Brandwunden wurde das Sanoform hauptsächlich in Substanz als Pulver in Anwendung gebracht, weniger in Form von 10 pCtiger Sanoformsalbe.

Wo es nötig war, bekamen die Patienten die Medikamente mit nach Hause, um sich in der Zwischenzeit selbst zu behandeln.

Die venerischen Ulcera wurden mit einer dicken Schicht von Sanoformpulver bedeckt und die Patienten angehalten, das Aufstreuen des Pulvers täglich 2—3 mal in vorgeschriebener Weise vorzunehmen. Meistens wurde über dem Pulver noch ein kleiner Deckverband angelegt, und ich hatte den Eindruck, dass ohne denselben gewöhnlich die Heilung nicht den glatten Verlauf nahm, wie unter dem Verband, auch wenn das Praeputium die Ulcera bedeckte. Vielleicht wirkt gerade in den letzteren Fällen die durch das übergezogene Praeputium veranlasste Spannung durch Beeinträchtigung der lokalen Cir-

culation hemmend auf den Heilungsprozess. Jedenfalls halte ich es für besser, gegebenen Falls bei zurückgezogenem Präputium das Pulver durch einen die ulceröse Stelle und die Glans Penis schützenden Verband zu fixiren.

Da der Krankheitsverlauf am besten die Wirkung des Mittels erkennen lässt, so gebe ich im folgenden aus jeder Gruppe einige Krankengeschichten wieder.

1. Fall.

Otto P. Seit 4 Wochen an der Innenfläche der Vorhaut des Penis ein Geschwür.

Status, 14. Sept. Ulcus von 1 cm Durchmesser auf der Lamina interna praeputii mit weisslich-grauem, schmierig-eiterigem Belag, etwas aufgeworfenen, geröteten Rändern und entzündlich infiltrierter, geröteter Umgebung. Bubonen beiderseits, besonders rechts stark prominent und schmerzhaft.

Diagnose: Ulcus molle in lamina int. präp.; Bubo duplex.

14. Sept. Das Geschwür wird mit einem Sanoformpulververband bedeckt, der 2 mal täglich vom Pat. gewechselt wird.

16. Sept. Das Ulcus hat sich gereinigt, ist trocken, beginnt sich am Rande mit frischen, gesunden Granulationen zu bedecken; Umgebung zeigt keine Entzündungserscheinungen mehr. Das Pulver hat keine Nebenerscheinungen verursacht.

18. Sept. Ulcus überhäutet, keine Infiltration mehr; Bubonen verkleinert.

2. Fall.

Joh. W. Seit 3 Wochen bestehendes Geschwür am Penis, das bereits mit Jodoform behandelt ist.

Status: 15 Sept.: Erbsengrosses induriertes tiefes Ulcus am Frenulum, Ränder aufgeworfen, entzündlich

gerötet, Umgebung stark infiltriert, Grund speckig belegt. Anschwellung der r. Inguinaldrüsen.

Diagnose: Ulcus durum in frenulo. Bubo dexter.

16. Sept. Verband mit Sanoformpulver.

19. Sept. Geschwürsgrund ziemlich rein, sonst keine Veränderung. Sanoform 2 mal tägl. aufgestreut.

21. Sept. Ulcus verflacht, mit guten Granulationen bedeckt, der Verheilung nahe. Infiltration der Ränder und der Umgebung vermindert.

23. Sept. Das Geschwür ist überhäutet. In der Umgebung besteht noch geringe Infiltration. Inguinaldrüsenschwellung vermindert. Keine Nebenerscheinungen im Verlauf der Heilung.

3. Fall.

Max S. Mehrere 3 Wochen bestehende tiefe, wenig belegte Ulcera am inneren Blatt des Präpatium, in der ganzen Circumferenz des Sulcus coronarius und in der Corona glandis von Linsen- bis Bohnengrösse mit scharfen Rändern. Ferner ein tiefes, mit dickem graugelben Eiter belegtes Geschwür von $^1/_2$ cm Durchmesser mitten auf der oberen Fläche der Glans penis. Beiderseits Inguinaldrüsenschwellung.

Diagnose: Ulcera mollia. Bubo duplex.

18. Sept. Sanoformpulververband, der tägl. 2 mal gewechselt wird.

23. Sept. Sämtliche Geschwüre gereinigt, trocken, verflacht, teilweise verkleinert und mit gut granuliertem Grunde.

1. Oct. Die Ulcera sind überhäutet. Bubonen beseitigt. Heilverlauf ohne Nebenerscheinungen.

4. Fall.

Heinrich G. Seit 14 Tagen besteht ein flaches, induriertes Geschwür, das sich über die ganze Länge

des inneren Präputialblattes bis in den Sulcus coronarius erstreckt, mit sammetartigen Granulationen bedeckt. Beiderseits Bubo.

Diagnose: Ulcus durum.

17. Oct. Sanoformpulververband, der 3 mal täglich erneuert wird.

21. Oct. Ulcus bis auf eine etwa linsengrosse Stelle überhäutet. Inguinaldrüsenschwellung vermindert.

24. Oct. Das Geschwür verheilt, Induration sehr gering. Bubonen weiter verringert. Keine Nebenerscheinungen.

5. Fall.

Albert F. 4 flache, bis zu 1 cm Durchmesser haltende Ulcera auf der Glans penis mit scharfen, hellroten Rändern und eitrigem Belag. Ferner mehrere Ulcera ähnlicher Art im Sulcus coronarius. Keine Drüsenschwellung.

Diagnose: Balanitis et Balanopostitis.

12. Oct. Sanoformverband 2 mal tägl.

17. Oct. Die ulcerierten Stellen zum Teil verheilt, zum Teil verkleinert und gereinigt.

20. Oct. Heilung sämmtlicher Geschwüre ohne Nebenerscheinungen.

6. Fall.

Friedr. Kn. Am Uebergang vom inneren zum äusseren Vorhautblatt besteht seit 3 Wochen eine erbsengrosse, speckig belegte, hochrandige Ulceration (Ulcus durum.). Keine Bubonen. Bisher ohne Erfolg mit Calomel behandelt.

17. Sept. Sanoformpulver aufgestreut, kein Verband, sondern Praeputium übergezogen; diese Procedur täglich 2 mal wiederholt.

20. Sept. Geringe Sekretion, leicht blutende Granulationen, kein Belag.

22. Sept. Schlaffe Granulationen. Aetzung mit Acid. carbolic., Sanoformpulver.

28. Sept. Status idem. Versuch mit Sanoformsalbe tgl. 2 mal.

9. Oct. Das Geschwür zeigt sich noch immer unverändert, Tendenz zur Heilung gleich null. Man kehrt zu Calomel zurück.

(12. Oct. Unter Calomel ist schnell Vergrösserung des Ulcus eingetreten, zwei kleine sind daneben entstanden; starke Induration. Tendenz zur Heilung erst vom 28. Oct. an beobachtet).

Kein Erfolg.

In ähnlicher Weise, wie angegeben, wurden im ganzen 36 Fälle von venerischen Geschwüren bezüglich ihres Verhaltens der Therapie mit Sanoform gegenüber beobachtet. Die Mehrzahl der Fälle wurde in 4 bis 12 Tagen geheilt. Andererseits fehlte es auch nicht an solchen, 13 an der Zahl, die einen Zeitraum von 3 bis 6 Wochen zur Verheilung in Anspruch nahmen. Bei 5 Fällen wurde die Verheilung mit Sanoform nach 3 bis 4 Wochen als erfolglos aufgegeben, wie z. B. bei Fall 7.

Ich konnte mich durchgehends von der grossen Fähigkeit der Austrocknung und Sekretionsverminderung, sowie von der Reizlosigkeit des Mittels überzeugen. Manche Patienten, denen der Geruch vorher angewandten Jodoforms fatal gewesen war, sahen in dem Sanoform wegen seiner Geruchlosigkeit ein willkommenes Ersatzmittel. Angenehm war es, den Patienten, die nicht täglich zur Behandlung kommen konnten, ein Mittel anvertrauen zu können, mit dem sie Schaden nicht anstiften konnten.

Entsprechend der Wirkung bei den venerischen Geschwüren war der Erfolg bei 11 Fällen von varikösen

Ulcera cruris, die mit Sanoform in ähnlicher Weise behandelt wurden. In dreien von diesen Fällen erwies sich das Präparat als nicht geeignet, und zwar wurde sein Gebrauch bei zweien ausgesetzt und durch feuchten Verband ersetzt, weil die Patienten über Schmerzen klagten, beim dritten war es wirkungslos, der Status blieb unverändert. Die übrigen Fälle jedoch zeigten unter Sanoformbehandlung von Beginn an entschiedene Tendenz zur Heilung, ohne dass je über Schmerzen beim Auffragen des Mittels geklagt worden wäre.

1. Fall.

Franz Z., 28 Jahre alt.

Seit Anfang August besteht ein variköses Ulcus von etwa Markstückgrösse am rechten Unterschenkel über dem Malleolus int. Bisher erfolglose Behandlung mit Jodoformpulver verbunden mit wiederholter Aetzung durch Arg. nitric.-Stift.

27. August. Application von Sanoformsalbe, die täglich frisch aufgetragen wird.

11. September. Das Ulcus zeigt gut granulierende Fläche; Ränder im Niveau der Haut.

19. Sept. Die Heilung ist fortgeschritten; die Granulationen lassen nur noch eine linsengrosse Stelle im Centrum frei, deren Grund geringen gelblichen Belag zeigt.

26. Sept. Das Beingeschwür ist verheilt, nach Angabe des Patienten schon seit 4 Tagen.

2. Fall.

Johanna Br., 71 Jahre alt.

Ueber dem Malleolus ext. des rechten Unterschenkels besteht seit 8 Wochen ein variköses Ulcus, das mit schlaffen, leicht blutenden Granulationen bedeckt

ist, flache Ränder zeigt und etwa 7 cm im Durchmesser fasst. Das Geschwür ist mit feuchten Umschlägen behandelt worden.

11. Sept. Verband mit Sanoformpulver, das alle 3 bis 4 Tage gewechselt wird.

20. Sept. Die Geschwürsfläche ziemlich trocken, teilweise mit neuen, frischroten Granulationen bedeckt. Eine schmale, von junger Epidermis gebildete Brücke hat das Ulcus in zwei ungefähr gleiche Teile (einen rechten und linken) geschieden.

23. Sept. Geringe Sekretion, frischrote Farbe des Geschwürsgrundes; die neugebildete Epidermisbrücke verbreitert; das lateral (rechts) gelegene Ulcus in ganzer Ausdehnung mit guten Granulationen bedeckt.

29. Sept. Granulationen vermehrt. Unter der schützenden Kruste, die das Sanoform mit dem aufgesogenen, eingetrockneten Sekret zusammen bildet, haben die Geschwüre sehr wenig genässt und sind durch den Ueberhäutungsprozess von der Peripherie her beträchtlich kleiner geworden.

4. Oct. Der die beiden Ulcera scheidende Epidermistreifen ist etwa 4 cm breit, die Ulcera trocken, zeigen ausgesprochene Tendenz zur Heilung; das mediale ist 2 cm breit, 4 cm lang, das laterale ½ cm breit, 3 cm lang.

8. Oct. Das kleinere (laterale) Ulcus ist geschlossen, mit Borke bedeckt; Druck mit dem Finger ergiebt keinerlei Verhaltung von Sekret; das andere Geschwür ist mit spärlichem eitrigen Sekret bedeckt, die Ulcerationsfläche hat einen Durchmesser von etwa 1 cm.

18./10. Der letzte Rest der ulcerierenden Fläche ist überhäutet, mit festhaftendem Schorf bedeckt.

Das ursprünglich recht schmerzhafte Ulcus hat während der Behandlung mit Sanoform sehr selten An-

lass zu Klagen bei der empfindlichen Patientin gegeben. Von Beginn der Therapie mit dem Mittel trat eine über Erwarten ausgesprochene Heilungstendenz zutage.

Bei den übrigen 6 geheilten Fällen trat die Heilung je nach Grösse und Sitz, sowie Alter und Beschäftigung innerhalb einer bis 5 Wochen ein.

Weniger günstiger war der Erfolg bei 2 Fällen von luetischen Unterschenkelgeschwüren. Der erste betraf eine Frau mit einem 1½ Jahre bestehenden serpiginösen syphilitischen Ulcus: zahlreiche stecknadelkopf- bis bohnengrosse, tiefe, speckig belegte Geschwüre, von einander getrennt durch stark infiltrierte, entzündlich gerötete Hautpartieen. Unter Sanoformsalbe (daneben Allgemeinbehandlung mit Ugt. hydr. cin.) leitete sich vom proximalen Teile her alsbald der Heilungsprozess ein, sodass nach 5 Tagen nur noch 3 bohnengrosse, etwas belegte Ulcera bestanden. Das jetzt angewandte Sanoformpulver wirkte anfangs noch günstiger, bis nach 7 Tagen der Heilungsprozess nicht nur stationär wurde, sondern sich auch Schmerzen einstellten, weshalb zur Behandlung mit feuchten antiseptischen Umschlägen geschritten wurde.

Der andere Fall, 2 tiefe, dick belegte luetische Unterschenkelgeschwüre bei einem Manne, reagierte auf Sanoformbehandlung so gut wie gar nicht (ohne Allgemeinbehandlung).

Eine Anzahl von Hauterkrankungen gab mir Gelegenheit, speziell die 10 pCt. Sanoformsalbe auf ihre therapeutische Wirksamkeit zu prüfen.

Im Vordergrunde steht hier eine Reihe von Fällen chronischen und acuten Ekzems, im ganzen 16. Die Salbe wurde reichlich aufgetragen, durch Verband bedeckt und mit diesem alle 1—3 Tage gewechselt.

Der Erfolg war im ganzen zufriedenstellend. Die Schuppen, Excoriationen und Rhagaden waren bei den nicht schweren Fällen nach einmaliger Application der Salbe verschwunden. Der Juckschmerz war meistens bald nach dem Auftragen der Salbe beseitigt oder wurde doch wesentlich vermindert. Den Patienten war die Salbe stets angenehm, gereizt hat sie nie, noch habe ich sonst irgend wie unangenehme Erscheinungen durch sie wahrgenommen.

Die Heilungsdauer schwankte je nach der Schwere der Fälle zwischen 2 Tagen und 3 Wochen.

Bei einem sehr schweren Fall, bei dem mancherlei ohne Erfolg angewandt war, konnte die Salbenbehandlung in 3 Tagen nur das Jucken beseitigen, während sie ohne Einfluss auf die übrigen Erscheinungen blieb und deshalb ausgesetzt wurde.

In geeigneten Fällen, bei denen symmetrische Stellen des Körpers vom Eczem ergriffen waren, wurde zum Vergleich auf der einen Seite eine der Lassar'schen Pasten (Zinkpaste oder Theerpaste), auf der andern Sanoformsalbe angewandt, und ich beobachtete, dass bald die ersteren, bald das letzte Mittel schneller wirkte, bald auch der Erfolg bei den 3 Mitteln der gleiche war. Während jedoch Theer- oder Zinkpaste in einigen Fällen Schmerzen oder geringes Brennen verursachte, wurde diese Wirkung von Seiten der Sanoformsalbe nicht beobachtet.

Zur besseren Uebersicht über die Wirkung des Mittels bei genannter Hautkrankheit mögen auch hier einige Krankengeschichten folgen.

1. Fall.

Paul S. (Arbeiter in einer Chocoladenfabrik).

Seit Ende Juli bestehendes chronisches Ekzem an

beiden Händen; starke Röte, Schwellung, Schuppen, Rhagaden, Jucken und Nässen; linkerseits stärker als rechts.

7. Oct. Links Sanoformsalbe, rechts Zinkpaste.

8. Oct. Rhagaden beseitigt, Schuppen beiderseits vermindert, Nässe gering. Zinkpaste hat etwas Brennen verursacht, Sanoform nicht.

13. Oct. Schuppen fast verschwunden, Röte und Schwellung der Haut zum grössten Teil beseitigt, kein Jucken, kein Nässen.

15. Oct. Pat. als geheilt entlassen.

Die Wirkung der angewandten Mittel war im ganzen gleich energisch.

2. Fall.

Eduard B. Ekzema chronicum squamosum.

Seit 6 Monaten besteht an beiden oberen Extremitäten in ganzer Ausdehnung beträchtliche Röte und Schwellung der Haut, starke Schuppung, tiefe Rhagaden, quälendes Jucken. Seit 2 Monaten ohne Erfolg mit Zinkpaste, Borvaseline etc. behandelt; innerlich Acid. arsenicos.

24. Sept. Sanoformsalbe äusserlich, Acid. arsenicos. weiter innerlich; Sanoformsalbenverband alle 2 Tage gewechselt, später täglich.

1. Oct. Schuppen beseitigt, Röte etwas vermindert, Rhagaden nicht mehr zu sehen, Jucken gering. Keine Nässe, grössere Weichheit der Haut.

10. Oct. Das Jucken und die diffuse Röte der Haut grösstenteils beseitigt.

17. Oct. Geringe Infiltration der Haut, kein Jucken, keine Röte mehr.

20. Oct. Pat. als geheilt entlassen.

Es schliessen sich einige Fälle von verschiedenen sehr hartnäckigen chronischen Hauterkrankungen an, bei denen es zwar wegen der verhältnismässig kurzen Zeit

der Behandlung zur Ausheilung noch nicht gekommen war (diese hätte jedenfalls erst in Monaten erreicht bezw. konstatiert werden können), die aber unter der Behandlung mit Sanoform bedeutend gebessert wurden.

1. Fall.

Lichen ruber acuminatus bei einer 27jährigen Patienten, seit dem 12. Lebensjahre bestehend. Der Krankheitsprozess hat zu diffuser Röte und zu derber Infiltration der Haut an den Extremitäten und der Brust geführt, sodass dieselbe sich chagrinlederartig anfühlt. Darüber erheben sich zahlreiche derbe, bläulichrote Knötchen untermischt mit vielfachen Rhagaden und mit Blutschorf bedeckten Kratzeffekten. Die Krankheit zeigte Remissionen und Exacerbationen, quält die Pat. durch heftiges Jucken und hat bisher jeder Therapie getrotzt, obwohl vielleicht kein Mittel, das der dermatologische Arzneischatz an die Hand giebt, unversucht blieb.

21. Sept. Der linke Arm wird mit Sanoformsalbe bestrichen und verbunden.

23. Sept. Das Jucken hat an der Extremität unter der Salbe wesentlich nachgelassen, während es an den übrigen betroffenen Körperstellen fortdauert. Die Rhagaden sind beseitigt, an den Kratzeffekten restieren noch kleine Blutschorfe. Die Knötchen sind zum grossen Teil kleiner geworden. Sanoformsalbe.

25. Sept. Die Knötchen an Zahl und Ausdehnung vermindert; unter der Salbe nur geringes Jucken. Auch die hochgradig afficierte Haut des rechten Armes wird von jetzt an mit der Salbe behandelt.

9. Oct. Nach täglichem Gebrauch der Sanoformsalbe sind an den damit behandelten Partieen die disseminierten zahlreichen Knötchen fast gänzlich verschwunden, das Jucken war, nach Angabe der Patientin, kaum

nennenswert unter der Salbe im Vergleich zu den nicht damit behandelten kranken Hautstellen, an denen der Juckschmerz andauerte. Die diffuse Röte ist beseitigt, die Infiltration verringert, die Haut weicher und geschmeidiger, die Patientin fühlt sich wesentlich erleichtert.

2. Fall.

Prurigo bei einer 17jährigen Patientin. Seit dem 4. Lebensjahre bestehen zahlreiche heftig juckende, stecknadelkopfgrosse, blassrote Knötchen (besonders in den Streckseiten der Arme und der Unterschenkel), deren Sitz ausserdem durch diffuse Röte gekennzeichnet ist.

23. Oct. Sanoformsalbenverband.

28. Oct. Die Röte ist fast ganz beseitigt, das kleinpapulöse Exanthem beträchtlich vermindert. Pat. hat unter der Salbe kein Jucken gespürt.

30. Oct. Von diffuser Röte nichts mehr zu sehen. Die Knötchen sind an Zahl weiter reduziert, die vorhandenen abgeblasst.

3. Fall.

Lupus vulgaris bei einem 11jähr. Mädchen.

Seit mehreren Jahren ist die linke Wange von einer knotigen Infiltration von braunroter Farbe mit Epitheldefect befallen; etwa 3 cm Durchmesser. Vielfach ohne Erfolg behandelt.

27. Sept. Sanoformsalbe.

Nach täglicher Application der Salbe hat die befallene Hautstelle am

10. Oct. von der Peripherie her etwa zur Hälfte normale Färbung angenommen mit Verminderung der Infiltration unter frischer Epidermis.

14. Oct. Die Abblassung und die Verminderung der Infiltration ist nach dem Centrum hin allmählich weitergeschritten.

Es ist sichtliche Besserung erreicht. Leider konnte der Fall, wie auch die übrigen dieser Gruppe, nur eine gemessene Zeit beobachtet werden.

Auch bei dem vierten Falle, einem seit vielen Jahren bestehenden, in Schmetterlingsform über Nase und Wangen ausgebreiteten Lupus erythematodes discoides mit erheblicher Schuppenbildung konnte nach 5 tägiger Behandlung mit Sanoformsalbe ausgesprochener Erfolg der Therapie konstatiert werden: die Röte war wesentlich vermindert, die Schuppenbildung beseitigt.

Also eine wesentliche Besserung ist bei allen vier in hohem Grade hartnäckigen Hautleiden mit Sanoformsalbe erreicht worden. Ob es bei längerem Gebrauche des Mittels zur Heilung gekommen wäre, das lässt sich allerdings nicht entscheiden. Jedenfalls aber würde ich auf Grund meiner Beobachtungen weitere Versuche mit der Salbe bei ähnlichen Fällen für lohnenswert halten, wenn bisher bewährte Behandlungsmethoden nicht fruchten, zumal, da man keine unangenehmen Nebenerscheinungen mit dem Mittel hervorruft.

Eine prompte Heilwirkung des Sanoforms wurde bei 2 Fällen von Brandwunden beobachtet. Der erste, eine 1 cm tiefe, zehnpfennigstückgrosse, durch conc. Salpetersäure veranlasste Aetzwunde mit nekrotischen Rändern und dick-eitrigem Belag, wurde in 3 Wochen zur Heilung gebracht, ohne dass der Pat. über Schmerzen geklagt hätte oder Nebenerscheinungen sich hätten beobachten lassen.

Der zweite Fall hatte folgenden Verlauf.

25. Oct. 11jähr. Knabe. Vor 3 Tagen Verbrühung fast des ganzen linken Oberarms mit kochender Seifenlauge. Die ganze Epidermis über der Brandwunde in Fetzen abgelöst, das Corium stellenweise ulceriert.

30. Oct. Brandwunden trocken, zu etwa $^3/_4$ mit frischen Epidermis bedeckt. Der noch nicht überhäutete Teil hat mässig secerniert, zeigt frische Farbe. Pat. hat keine Schmerzen gehabt.

4. Nov. Heilung.

Bei 18 Fällen von eröffneten Lymphdrüsenabscessen und Parulisgeschwülsten wurde die 10 pCtige Sanoformgaze zur Tamponade verwandt. Die Geschwülste wurden breit gespalten, der Eiter entleert und die Wundhöhle mit der Gaze ausgestopft. 10 Fälle gehörten dem Kindesalter (2 Monat bis 13 Jahre) an, 8 (meist Inguinaldrüsenabscesse) dem Mannesalter.

Beim Verbandwechsel zeigte sich durchgehends die Reizlosigkeit des Mittels, es kam weder zu reichlicher Sekretion noch zu Eczem infolge der Sanoformgaze. Die Heilung trat innerhalb 3 bis 32 Tagen ein, je nach Grösse und Sitz der Wunde; die bei der Mehrzahl der Fälle beobachtete Heilungsdauer betrug 11 bis 12 Tage (die gleiche Heilungsdauer bei der Behandlung mit Arg. nitr. nach Lang). Die Operationswunden zeigten schon sehr bald die Tendenz zur Bildung gesunder und sauberer Granulationen, wie man sie schöner und in schnellerer Weise auch bei Jodoformbehandlung nicht aufschiessen sieht.

Zur Illustration auch hier einige Krankengeschichten.

Gertrud M., 2 Monat alt.

Status. 21. Oct. Hühnereigrosse tief fluktuierende Drüsengeschwulst hinter dem rechten Musc. sternocleido-mast. Geringes Eczem hinter dem r. Ohr.

21. Oct. Abscess incidiert, der purulente Inhalt abgelassen. Tamponade mit Sanoformgaze und Occlusivverband.

26. Oct. Bei reaktionsloser Umgebuug weist die

Wundhöhle frische Granulationen, saubere Ränder, trocknen Grund auf.

30. Oct. Ein reiner, gesunder Granulationsstreif verschliesst die Wunde. Pat. als geheilt entlassen.

Clara Sch., 4 Jahre alt.

Status. Am Halse dicht unterhalb des Pomum Adami fistulöse Oeffnung, aus der sich Eiter entleert, von narbiger Haut umgeben. Oberhalb der Fistelöffnung fühlt man einen federkieldicken Strang zum Zungenbein ziehen (Fistula colli mediana).

12. Oct. Umschneiden der Fistelöffnung, Exstirpation des Stranges. Die Schnittwunde ober- und unterhalb der Stelle der Fistelöffnung vernäht, diese selbst mit Sanoformgaze tamponiert, darüber Sanoformgazeverband angelegt.

16. Oct. Bei gutem Aussehen der Wunde und geringer Sekretion bleibt der Tampon liegen.

19. Oct. Wunde sauber. Entfernung der Nähte; die durch dieselben verbundenen Ränder sind per primam int. vereinigt, während die Stelle der Fistelöffnung durch einen frischen Granulationsknopf geschlossen ist.

In ähnlicher Weise wurde eine durch chron. Mittelohreiterung veranlasste Ohrfistel bei einem 6jährigen Kinde unter Nachbehandlung mit Sanoformgaze nach Curettement mit scharfem Löffel in 25 Tagen zur Heilung gebracht.

2 Fälle von traumatischen Kopfwunden, von denen die eine inficiert war, wurden unter Sanoformgazetamponade in 9 bezw. 11 Tagen geheilt.

Zum Schluss zwei Fälle von Osteomyelitis acuta bei einem ½- und einem 1jähr. Kinde. Letzteres wurde in 15 Tagen vom Operationstage an geheilt. Bei ersterem war der Verlauf folgendermassen:

Status. 17. Sept. Hinter dem rechten Ohr eine markstückgrosse Geschwulst, fluktuierend, mit geröteter Haut, das Ohr nach auswärts gedrängt, ohne Ausfluss: Osteomyelitis acuta processus mastoid. dextri.

17. Sept. Operation: Wildescher Schnitt lässt tiefsitzende Eiterung erkennen, die direkt in das Knochenmark des Proc. mastoid. führt. Eiter abgelassen, Knochenhöhle mit scharfem Löffel ausgekratzt und mit Sanoformgaze austamponiert.

20. Sept. Haut- und Knochenwunde erscheinen völlig rein, Umgebung reizlos. Tampon mit eiterigem Sekret durchtränkt. Tamponade erneuert.

23. Sept. Die Höhle hat sich schnell mit sauberen, hellroten Granulationen ausgefüllt; Umgebung rein.

27. Sept. Die Wundhöhle hinter dem Ohr ist ausgranuliert.

Werfen wir nun einen Rückblick auf die angeführten Heilversuche mit Sanoform, so lässt sich Folgendes darüber zusammenfassen:

1) Das Sanoform besitzt austrocknende und die Sekretion hemmende Wirkung.

(Es fängt nämlich das Sekret schnell auf und backt mit demselben zu einem schützenden Schorf zusammen, unter dem es nur zu geringgradiger Sekretion und schliesslich zur Austrocknung kommt. Von welcher Wichtigkeit die Austrocknung eitriger Wunden und Geschwüre ist, darauf haben zahlreiche Autoren hingewiesen. Entzieht man den Bakterien die Feuchtigkeit, so nimmt man ihnen den Nährboden und beseitigt damit auf den Wunden die Möglichkeit der Zersetzung und Toxinbildung mit deren schädlichen Folgen).

2) Giftige oder reizende Eigenschaften des Sanoforms wurden nicht beobachtet.

3) Es ist ein gutes Verbandmittel zur Behandlung von venerischen Geschwüren, varikösen Ulcera cruris und ähnlichen Prozessen.

4) Es ist in Form der Salbe ein Heilmittel für manche Eczeme der Haut und beeinflusst manche hartnäckigen Hautleiden in günstiger Weise.

5) Es ist mit gleichem Erfolg für chirurgische Zwecke überall da angewandt worden, wo man das Jodoform zu benutzen pflegt, und es ist frei von dessen unangenehmen Eigenschaften.

Ich glaube somit dem Sanoform das günstigste Zeugnis ausstellen und es als ein Mittel hinstellen zu dürfen, das in willkommener Weise unsern Arzneischatz bereichern hilft.

An dieser Stelle erfülle ich die angenehme Pflicht, Herrn Dr. Max Joseph in Berlin für die Anregung zu dieser Arbeit und die Ueberlassung des poliklinischen Krankenmaterials, sowie Herrn Prof. Dr. Wolters für die freundliche Durchsicht der Arbeit meinen aufrichtigsten Dank auszusprechen.